

Malformación vascular, granuloma piógeno y várices en cavidad oral. Revisión de literatura

Vascular malformation, pyogenic granuloma, and varices in the oral cavity. Literature review

María Paula Molina Ramírez¹, Diego Guillén Colombari² y Yadira V. Boza Oreamuno³

Fecha de ingreso: 5/10/2022. Fecha de aceptación: 2/11/2022

Resumen

Aparte de las variaciones anatómicas en la cavidad oral existen múltiples posibilidades por las que la mucosa oral o una porción de esta, presentan un color rojo de forma patológica. Las lesiones vasculares orales comprenden un grupo de lesiones de aparición frecuente y deben tratarse teniendo en cuenta el tipo de lesión, su localización y profundidad, de ahí la importancia que su diagnóstico clínico e histopatológico deben ser precisos. En esta revisión se incluyeron las lesiones vasculares benignas más frecuentes: malformaciones vasculares, granuloma piógeno y várices linguales. Se realizó una revisión de la clasificación más reciente de este tipo de lesiones y se incluyó también un algoritmo para el diagnóstico.

Palabras clave

Patología oral, malformación vascular, granuloma piógeno, várices orales.

Abstract

In the oral cavity, apart from anatomical variations, there are multiple possibilities because the oral mucosa, or a portion of it, is pathologically red. Oral vascular lesions constitute a quite frequent group of benign conditions and should be treated taking into account the type of lesion, location and depth, whose clinical and histopathologic diagnosis must be precise. In this paper, the most frequent lesions are included: vascular malformations, pyogenic granuloma, and lingual varix. The most recent classification of this conditions was reviewed, and a diagnosis algorithm was suggested.

Keywords

Oral pathology, vascular malformation, pyogenic granuloma, oral varicosities.

1. Estudiante de sexto año de Licenciatura en Odontología, Facultad de Odontología, Universidad de Costa Rica, Costa Rica. ORCID: 0000-0001-6864-7239
2. MD, Path., profesor, Facultad de Odontología, Universidad de Costa Rica, Costa Rica. ORCID: 0000-0002-5032-093X.
3. DDS, MSc., profesora catedrática, Facultad de Odontología, Universidad de Costa Rica, Costa Rica. ORCID: 0000-0002-0367-8664. yadira.boza@ucr.ac.cr

Introducción

La mucosa oral tiene un color rosa con variaciones que dependen de cuatro factores: el grado de queratinización epitelial, la intensidad de la pigmentación melánica, el grosor del epitelio y el tono de la red vascular (Gómez-Polo *et al.*, 2019; Kleinheinz *et al.*, 2005). Los cambios y causas tisulares básicas que producen lesiones rojas en la mucosa bucal incluyen, inflamación, erosión y ulceración, la atrofia epitelial que permite que se vean los vasos de la submucosa, también, la extravasación sanguínea hacia los tejidos blandos como las petequias o equimosis, así como las anomalías vasculares (McNamara y Kalmar, 2019).

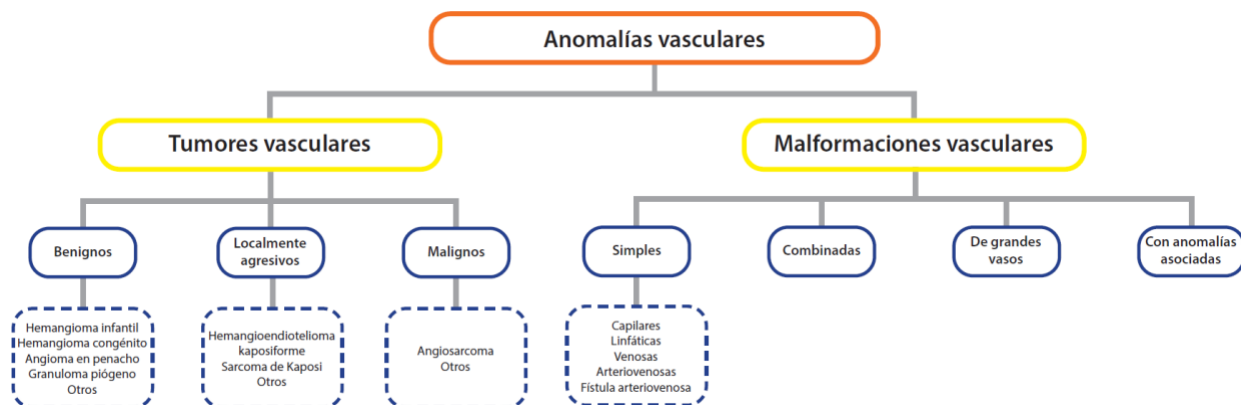
La mucosa oral está constantemente bajo la influencia de varios estímulos internos y externos, por lo cual, puede presentar irritación, inflamación, una gama de trastornos del desarrollo y afecciones neoplásicas (Joseph *et al.*, 2019). Por ello, las lesiones y enfermedades se pueden manifestar de muy diferentes maneras: erosiones, úlceras, lesiones exuberantes, nódulos, tumores y variaciones de color (áreas blancas, rojas, blancas y rojas, y oscuras) (Gambino *et al.*, 2017).

Las lesiones vasculares en cavidad oral deben tratarse en la medida de las posibilidades, teniendo en cuenta el tipo de lesión, la localización y su profundidad (Carqueja *et al.*, 2018). Por lo tanto, el objetivo de este artículo es revisar las diferencias en la presentación de la malformación vascular (MV), granuloma piógeno (GP) y várices en la cavidad oral, así como la importancia del diagnóstico de las lesiones eritematosas y vasculares en odontología.

Revisión de literatura

Las anomalías vasculares, comprenden una extensa variedad de alteraciones en los vasos sanguíneos y linfáticos en diferentes partes del cuerpo, se clasifican en dos tipos según la Sociedad Internacional para el Estudio de las Anomalías Vasculares (ISSVA por sus siglas en inglés), en tumores vasculares y malformaciones vasculares (Kunimoto *et al.*, 2022). Esta clasificación se basa en la distinción entre lesiones proliferativas (tumores) como hemangioma y GP, y aquellas que se deben a una anomalía congénita de la morfogénesis vascular, MV, estas reciben su nombre según el tipo de vaso sanguíneo afectado (figura 1) (Wassef *et al.*, 2021).

Figura 1

Clasificación abreviada de las anomalías vasculares

Adaptado de la Clasificación de Anomalías Vasculares de la ISSVA ©2018 Sociedad Internacional para el Estudio de Anomalías Vasculares. <https://www.issva.org/classification>. Accedido el 20 de octubre de 2022.

I. Malformación vascular

Las MV se agrupan, de acuerdo con el tamaño de la malformación y asociaciones, en cuatro grupos: simples, combinadas, de grandes vasos y asociadas con otras anomalías (Carqueja *et al.*, 2018; Karmacharya *et al.*, 2022). Se pueden dividir en flujo bajo (componente venoso, capilar o linfático) y flujo alto (componente arterial o arteriovenoso) (De Maria *et al.*, 2020; Ramakrishnan *et al.*, 2021). Las malformaciones venosas representan 2/3 partes de todos los casos de malformaciones vasculares (Sadick *et al.*, 2018), afectan cualquier órgano o tejido y tampoco hay predilección de género (Wassef *et al.*, 2021).

Las lesiones vasculares se han denominado habitualmente "hemangioma" o "angioma", basándose en la impresión de que la mayoría de las anomalías son "tumores", el hemangioma simple y el hemangioma cavernoso, por ejemplo, son en realidad anomalías morfológicas de los vasos sanguíneos o venas capilares, respectivamente, a pesar del nombre de "hemangioma", se diferencian de los tumores vasculares en un sentido estricto, el cual se refiere a la proliferación celular autónoma (Kunimoto *et al.*, 2022), presentan un comportamiento distinto a los hemangiomas porque no involucionan (Karmacharya *et al.*, 2022).

Manifestaciones clínicas

La mayoría de las MV en la cavidad oral son de naturaleza venosa y de bajo flujo (Zeevi *et al.*, 2020). Aunque son congénitas pueden no ser evidentes hasta la pubertad o posteriormente a un traumatismo y su crecimiento es lento (Karmacharya *et al.*, 2022).

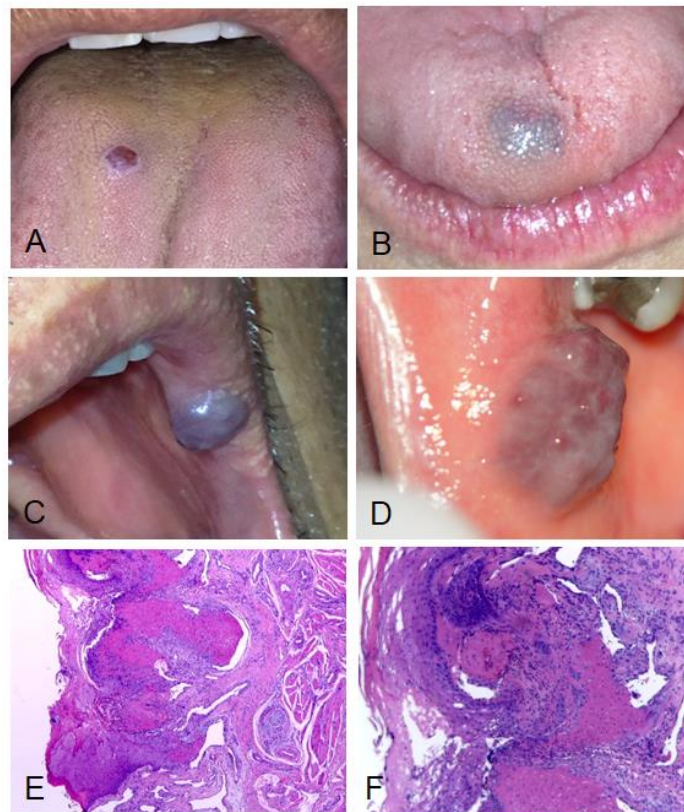
Las principales áreas afectadas en las cavidad oral son los labios, la lengua, la mucosa bucal y el paladar (Zeevi *et al.*, 2020). Existe una gran variabilidad en su presentación clínica, se observan como máculas o aumentos de volumen, el color va de acuerdo con la profundidad en la que se encuentren, las lesiones más profundas pueden ser de un color similar a la mucosa hasta un color azul-violáceo para las lesiones más superficiales (figura 2 A-D) (Carqueja *et al.*, 2018). Usualmente son suaves a la palpación, lo que los distingue de las malformaciones linfáticas (Sadick *et al.*, 2018).

Características histológicas

Están constituidas por endotelio maduro con agrandamiento progresivo aberrante de los vasos, presenta canales vasculares que recuerdan al vaso de origen (venoso, linfático, arterial o mixto) con una capa simple de endotelio sin signos de proliferación, figuras mitóticas o atipia (figura 2 E-F) (McNamara y Kalmar, 2019).

Figura 2

Imagen clínica e histológica de malformación vascular



A. Anomalías vasculares: con presentación nodular en dorso de lengua con ulceración y B. Cubierta por mucosa de aspecto normal, pero que trasluce el color azulado de la lesión. C. Aspecto tumoral de color violáceo en mucosa labial y D. En mucosa yugal de aspecto empedrado y coloración más vino-eritematosa. E. Cortes histológicos de la malformación vascular de la imagen A, se observa bajo el epitelio, vasos sanguíneos dilatados, con trombosis reciente y erosión del epitelio (H&E, 10x) F. Vasos dilatados, con trombosis reciente y leve infiltrado inflamatorio mixto. No hay evidencia de malignidad (H&E, 20x). Fuente propia

Tratamiento

El manejo de las MV debe basarse en el tipo de lesión, el tamaño, la ubicación, las características de flujo sanguíneo, síntomas, deformidad cosmética y discapacidad funcional (Ramakrishnan *et al.*, 2021). Las lesiones de alto flujo requieren embolización prequirúrgica seguida de una terapia ablativa agresiva, mientras que las lesiones de bajo flujo tienen numerosas formas de ser tratadas (Mukul SK *et al.*, 2019).

Si las lesiones superficiales no son un problema estético y no son sujetos a trauma masticatorio pueden dejarse sin tratar (Dilsiz *et al.*, 2009). En los casos que incluyen ulceración, sangrado y limitaciones funcionales o cuando se presenta una desfiguración inminente se puede optar por opciones de tratamiento como resección quirúrgica, terapia con láser, inyecciones de esteroides intralesionales (Dehart y Richter, 2019), agentes esclerosantes, cirugía previa embolización, crioterapia (útil en lesiones superficiales, no así en lesiones profundas) (Pérez-Macias Martín *et al.*, 2013; Zeevi *et al.*, 2020).

II. Granuloma piógeno (hemangioma capilar lobulado)

El GP es una lesión vascular común benigna, blanda y generalmente solitaria causada por la proliferación de tejido de granulación con infiltrado inflamatorio no neoplásico que puede ocurrir dentro de la cavidad oral (Maymone *et al.*, 2019).

Ocurre en un amplio rango de edad, con una media entre la segunda y la tercera décadas de la vida (Krishnapillai *et al.*, 2012; Saravana, 2009). Se cree que la predilección femenina es secundaria a las influencias hormonales (McNamara y Kalmar, 2019). Se presenta con frecuencia durante el segundo y tercer trimestres del embarazo (Yuan *et al.*, 2002), esto se relaciona con altos niveles de estrógeno y progesterona (Gadea Rosa *et al.*, 2017).

Manifestaciones clínicas

El GP se suele observar como una masa de aspecto tumoral de 1 a 3 cm de diámetro, inicialmente de crecimiento rápido, consistencia blanda, color rojizo o rojizo violáceo, que puede ser pediculada, de tamaño variable, con superficie lobulada que en ocasiones se encuentra ulcerada con gran tendencia al sangrado (Maymone *et al.*, 2019). Si bien, puede ocurrir en cualquier sitio cutáneo o mucoso, las presentaciones orales muestran una llamativa predilección por la encía, en particular la región maxilar anterior (Gordón-Núñez *et al.*, 2010; Krishnapillai *et al.*, 2012; Saravana, 2009), seguida de ubicaciones extra gingivales como el labio inferior, la lengua, la mucosa bucal y labio superior (figura 3 A-D) (Asha *et al.*, 2015; Costa *et al.*, 2012; Dahiya y Kathuria, 2014; Sachdeva, 2015).

Las lesiones suelen variar en tamaño desde unos pocos milímetros hasta 2 cm, aunque se ha informado sobre lesiones más grandes junto con un rápido aumento de tamaño, características preocupantes para su malignidad (Marla *et al.*, 2016).

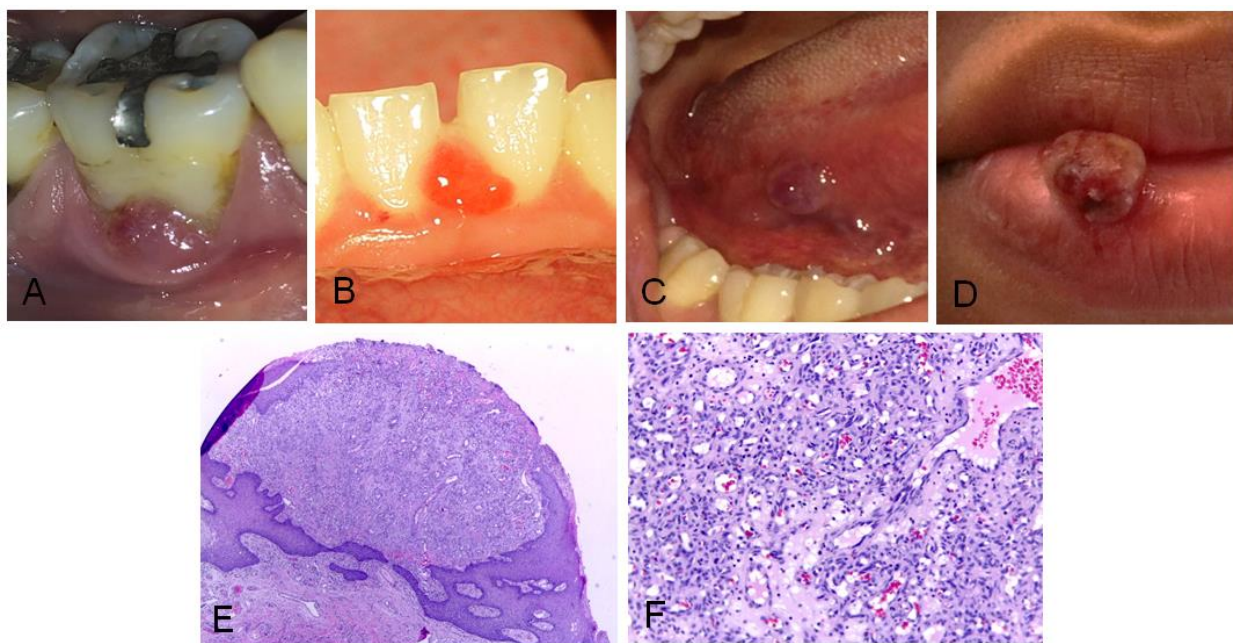
El diagnóstico diferencial se realiza con entidades como fibroma por irritación, granuloma periférico de células gigantes, fibroma osificante periférico, sarcoma de Kaposi, hemangioma, melanoma amelanico, angiosarcoma o linfoma de no Hodgkin, entre otros (Patrice *et al.*, 1991; Sharma *et al.*, 2019).

Características histológicas

El GP presenta gran cantidad de pequeños capilares dispuestos a menudo en islotes o lóbulos, con tejido conectivo edematoso interpuesto, es posible observar una infiltración leve o densa de leucocitos polimorfonucleares, plasmocitos y linfocitos, cubierto por epitelio escamoso estratificado paraqueratinizado con acantosis, edema intra y extracelular, solución de continuidad, cubierto por fibrina (figura 3 E-F) (Gonçales *et al.*, 2010; Krishnapillai *et al.*, 2012).

Figura 3

Imagen clínica e histológica del granuloma piógeno



A. Granuloma piógeno con presentación clínica en diferentes localizaciones: en encía asociado a la furca de una molar. B. Pedunculada entre la papila interdental de los incisivos centrales inferiores. C. En borde lateral de lengua. D. Pedunculada en labio inferior con ulceración y sangrado superficial. E. Se observa lesión conformada por estructuras vasculares dispuestas en lóbulos, separados por finos tabiques de tejido conectivo (H&E, 10X). F. Vasos sanguíneos de pared delgada, rodeados por tejido conectivo con exudado inflamatorio agudo que recuerda el tejido de granulación del proceso de reparación (H&E, 20X). Fuente propia.

Tratamiento

El manejo del GP consiste usualmente en la escisión quirúrgica y en la remoción de los factores contribuyentes como la placa, el cálculo dental, los materiales foráneos y las fuentes de trauma, que pueden causar inflamación redundante y recurrencia (Jafarzadeh *et al.*, 2006). EL GP suele reducir su tamaño al final del embarazo, pero es posible que sea necesario extirpar la lesión residual (Esmeili *et al.*, 2005).

III. Várices linguales

Una várice venosa oral o varicosidad es un tipo común de malformación vascular adquirida (Akkaya *et al.*, 2019). Más que una patología, las várices linguales (VL) son consideradas un trastorno fisiológico referido como una variación de lo normal (Kramer *et al.*, 1980; Lazos *et al.*, 2015). Corresponden a una dilatación vascular benigna, no inflamatoria e indolora de las venas sublinguales (Vigarios *et al.*, 2015). También pueden aparecer en los labios y el piso de la boca, en las comisuras labiales, la mucosa bucal y en ocasiones, en el paladar blando y duro se presentan con menor frecuencia (Akkaya *et al.*, 2019).

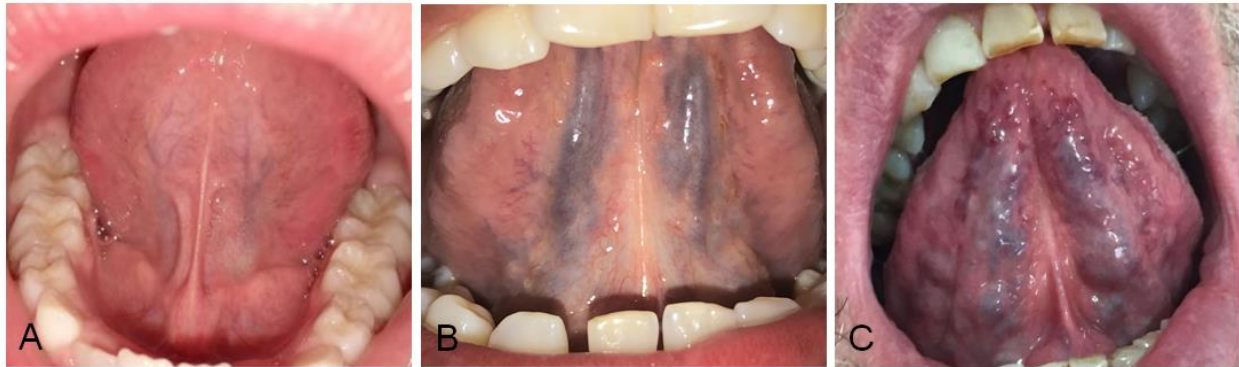Se desconoce su fisiopatología; sin embargo, puede atribuirse a la edad, la relajación de los tejidos, aumento de la presión venosa, alteraciones en el tejido conectivo o al deterioro de las paredes venosas asociado al envejecimiento, debido a la degeneración de las fibras elásticas (Fitzmaurice *et al.*, 2019; Hedström *et al.*, 2015).

Manifestaciones clínicas

Las VL afectan con mayor frecuencia la parte ventral y bordes laterales de la lengua y se caracterizan por venas tortuosas, asintomáticas y comprimibles, exhiben el fenómeno de diascopía (Canaan y Meehan, 2005). El hallazgo clínico característico son pequeñas venas hinchadas que no deben confundirse con las venas principales que van desde la punta de la lengua hacia atrás (Hedström *et al.*, 2015). Aparecen como lesiones benignas suaves, elevadas, azules, rojas o moradas (Vigarios *et al.*, 2015). Rara vez se ha informado trombosis dentro de las várices y puede resultar en dolor episódico y eritema (Mangold *et al.*, 2016). (figura 4 A-C). El diagnóstico es clínico (Vigarios *et al.*, 2015).

Figura 4

Imagen clínica de várices



A. Presentación de la superficie ventral de la lengua con pocas o ninguna estructura venosa visible. B. Con venas tortuosas asintomáticas y C. Con conglomerados vasculares varicosos. Fuente propia.

Tratamiento

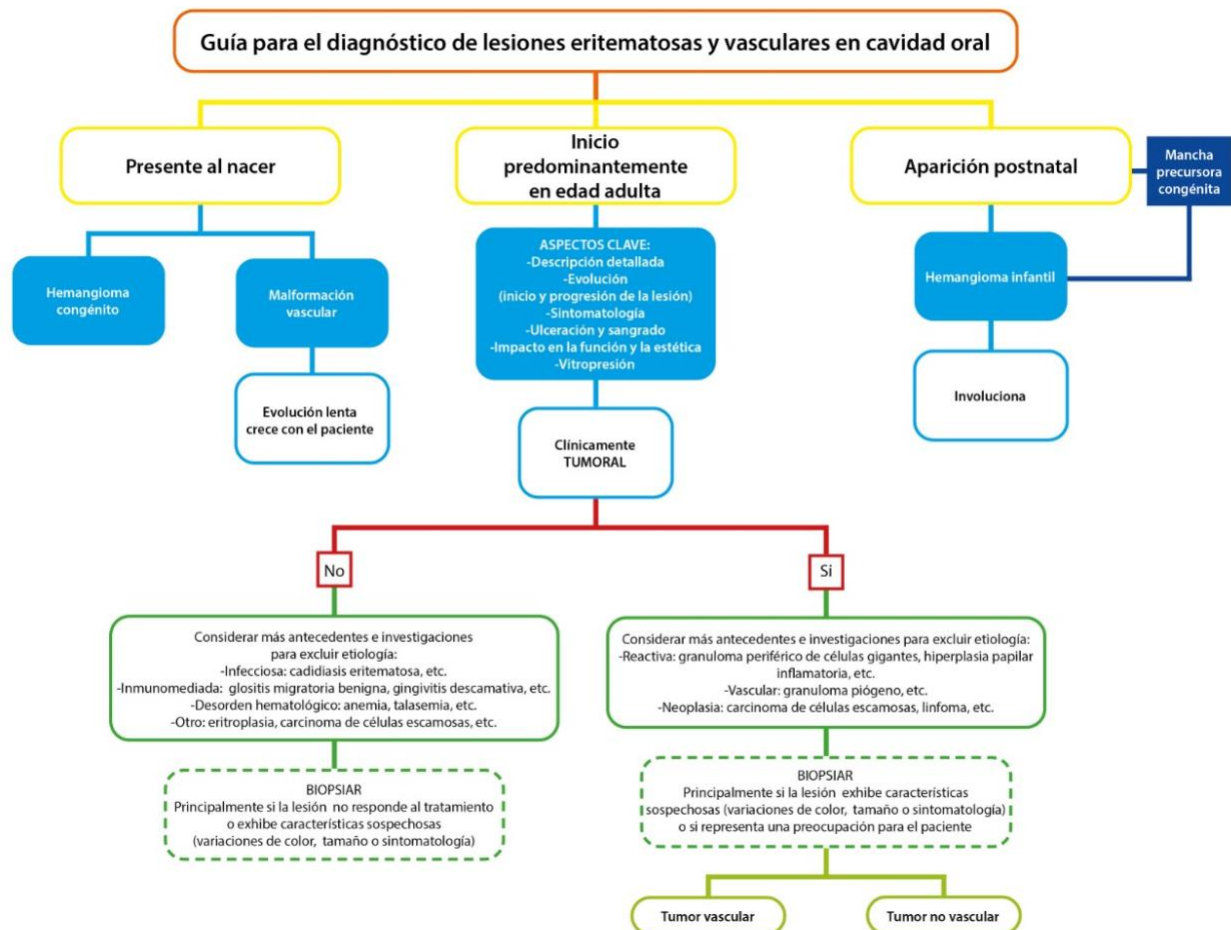
El tratamiento no es necesario; no obstante, la escisión conservadora de várices que afectan al paciente puede considerarse estéticamente y suele ser eficaz, debido al drenaje venoso de la lengua hacia la yugular interna, no se debe utilizar la escleroterapia (Mangold *et al.*, 2016).

IV. Diagnóstico de las lesiones eritematosas y vasculares

Aparte de las variaciones anatómicas existen múltiples posibilidades por las que la mucosa oral o una porción de esta presentan un color rojo de forma patológica. El espectro de causas que dan lugar a lesiones eritematosas en cavidad oral resulta especialmente amplio y variado (McNamara y Kalmar, 2019), por ello, proponemos una guía para el diagnóstico de las lesiones eritematosas y de origen vascular en cavidad oral (figura 5).

Figura 5

Algoritmo diagnóstico de lesiones eritematosas y vasculares en cavidad oral



Fuente propia

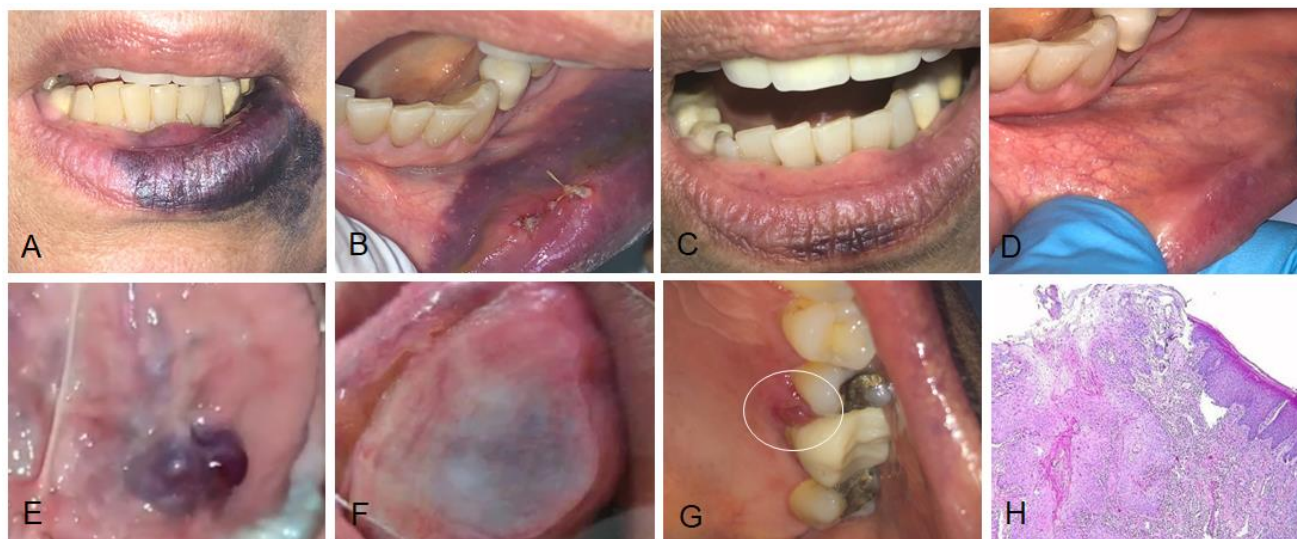
Una historia clínica y un examen físico completos conducen a un diagnóstico preciso. Los aspectos clave de la historia incluyen el inicio, el momento y la progresión del crecimiento de la lesión, ulceración, sangrado e impacto en la función (Dehart y Richter, 2019). Un ejemplo es el caso de la figura 6A, en la cual se observa una lesión violácea en el bermellón inferior que se extiende hacia la piel e impresiona ser un tumor o una MV; empero, al profundizar con la historia y examen clínico de la lesión, se puede confirmar que se trata de un hematoma posterior a un procedimiento quirúrgico en la mucosa labial inferior (figura 6B), resuelto ocho días después de utilizar Menaven® gel 1000 UI (heparina sódica, Menarini Group, Spain) de manera tópica extraoralmente cada ocho horas por ocho días (figura 6 C-D).

Una herramienta útil para valorar clínicamente el origen vascular de una lesión es la diascopía (digitopresión o vitropresión) (da Silva *et al.*, 2014). Consiste en ejercer presión sobre la lesión de forma manual o a través de un cristal que provoca la extravasación de la sangre a los vasos periféricos, el resultado de esta maniobra induce a un cambio temporal del color de la lesión, de rojo-violáceo a una apariencia “blanqueada”. Después de retirar la presión la sangre vuelve a la parte interior de la anomalía vascular y recupera su aspecto original (figura 6 E-F), las lesiones hemorrágicas y las no vasculares no palidecen (diascopía negativa) (da Silva *et al.*, 2014; McNamara y Kalmar, 2019).

Otro aspecto importante es la apariencia de las lesiones benignas caracterizadas por formas masivas y ulceradas que pueden semejar ocasionalmente tumores malignos (Ono *et al.*, 2002). A veces las primeras etapas de la malignidad pueden simular lesiones benignas (Agrawal *et al.*, 2015), un ejemplo es la pequeña lesión tumoral de la figura 6G, que impresiona clínicamente ser un granuloma piógeno, pero al considerar más antecedentes e investigaciones para excluir la etiología, con el estudio histopatológico se confirma un carcinoma de células escamosas (figura 6H).

Figura 6

Ejemplos clínicos de la guía para el diagnóstico de las lesiones vasculares



A. Hematoma en el labio inferior vista frontal y B. Intraoralmente, donde se observa la extensión en la mucosa labial y los puntos de sutura de la cirugía previa, C. Control ocho días después de utilizar heparina sódica en gel de manera tópica, vista frontal donde es notoria la reducción del hematoma y D. Intraoralmente es visible la cicatriz de la cirugía, pero el hematoma resuelto totalmente. E. Anomalía vascular en ventral de lengua, al realizar F. Diascopía se observa blanqueamiento de la lesión vascular por extravasación. G. Carcinoma de células escamosas: presentación clínica tumoral pequeña y H. Confirmación histológica (H&E, 40X). Fuente propia.

Conclusiones

Se describieron en esta revisión las MV, el GP y las várices linguales, en la que se resalta el reconocimiento de sus características clínicas, que sumado a la guía propuesta permite orientar a los profesionales del área de la salud, sobre todo a los odontólogos, en el diagnóstico de las lesiones eritematosas y de origen vascular en cavidad oral, lo cual es significativo para iniciar una atención óptima del paciente.

La historia clínica y el examen físico siguen siendo primordiales en la elaboración del diagnóstico de estas lesiones, permitiendo guiar la toma apropiada de decisiones, incluida la necesidad de una biopsia para el estudio histopatológico de la lesión.

Conflicto de interés

Ninguno declarado.

Agradecimientos

Se agradece a los pacientes que brindaron su consentimiento libre e informado para publicar sus fotografías. A Kattia Campos Chaves del Área de Diseño Gráfico de la Unidad de Multimedia de la Facultad de Odontología de la Universidad de Costa Rica por la edición de las figuras 1 y 5.

Referencias

- Agrawal, R., Chauhan, A. y Kumar, P. (2015). Spectrum of Oral Lesions in A Tertiary Care Hospital. *Journal of Clinical and Diagnostic Research : JCDR*, 9(6), EC11–EC13. <https://doi.org/10.7860/JCDR/2015/13363.6121>
- Akkaya, N., Ölmez, D. y Özkan, G. (2019). Evaluation of the factors associated with sublingual varices: A descriptive clinical study. *Folia Morphologica (Poland)*, 78(2), 325–330. <https://doi.org/10.5603/FM.a2018.0101>
- Asha, V., Dhanya, M., Patil, B. A. y Revanna, G. (2015). An unusual presentation of pyogenic granuloma of the lower lip. *Contemporary Clinical Dentistry*, 5(4), 524–526. <https://doi.org/10.4103/0976-237X.142823>

- Canaan, T. J. y Meehan, S. C. (2005). Variations of structure and appearance of the oral mucosa. *Dental Clinics of North America*, 49(1 SPEC.ISS.), 1–14. <https://doi.org/10.1016/j.cden.2004.07.002>
- Carqueja, I. M., Sousa, J. y Mansilha, A. (2018). Vascular malformations: Classification, diagnosis and treatment. *International Angiology*, 37(2), 127–142. <https://doi.org/10.23736/S0392-9590.18.03961-5>
- Costa, F. W. G., Lima, A. T. T., Cavalcante, R. B. y Pereira, K. M. A. (2012). Granuloma piogênico exuberante em sítio extragengival. *Brazilian Journal of Otorhinolaryngology*, 78(4), 134–134. <https://doi.org/10.1590/S1808-86942012000400025>
- da Silva, W. B., Ribeiro, A. L. R., de Menezes, S. A. F., de Jesus Viana Pinheiro, J. y de Melo Alves-Junior, S. (2014). Oral capillary hemangioma: A clinical protocol of diagnosis and treatment in adults. *Oral and Maxillofacial Surgery*, 18(4), 431–437. <https://doi.org/10.1007/s10006-013-0436-z>
- Dahiya, R. y Kathuria, A. (2014). Extrajingival pyogenic granuloma histologically mimicking capillary hemangioma. *Journal of Indian Society of Periodontology*, 18(5), 641–643. <https://doi.org/10.4103/0972-124X.142463>
- De Maria, L., De Sanctis, P., Balakrishnan, K., Tollefson, M. y Brinjikji, W. (2020). Sclerotherapy for Venous Malformations of Head and Neck: Systematic Review and Meta-Analysis. *Neurointervention*, 15(1), 4–17. <https://doi.org/10.5469/neuroint.2019.00213>
- Dehart, A. y Richter, G. (2019). Hemangioma: Recent advances [version 1; peer review: 2 approved]. *F1000Research*, 8, 6–11. <https://doi.org/10.12688/f1000research.20152.1>
- Dilsiz, A., Aydin, T. y Gursan, N. (2009). Capillary hemangioma as a rare benign tumor of the oral cavity: A case report. *Cases Journal*, 2(9), 1–6. <https://doi.org/10.4076/1757-1626-2-8622>
- Esmeli, T., Lozada-Nur, F. y Epstein, J. (2005). Common benign oral soft tissue masses. *Dental Clinics of North America*, 49(1 SPEC.ISS.), 223–240. <https://doi.org/10.1016/j.cden.2004.07.001>
- Fitzmaurice, C., Abate, D., Abbasi, N., Abastabar, H., Abd-Allah, F., Abdel-Rahman, O., Abdelalim, A., Abdoli, A., Abdollahpour, I., Abdulle, A. S. M., Abebe, N. D., Abraha, H. N., Abu-Raddad, L. J.,

- Abualhasan, A., Adedeji, I. A., Advani, S. M., Afarideh, M., Afshari, M., Aghaali, M., ... Murray, C. J. L. (2019). Global, regional, and national cancer incidence, mortality, years of life lost, years lived with disability, and disability-Adjusted life-years for 29 cancer groups, 1990 to 2017: A systematic analysis for the global burden of disease study. *JAMA Oncology*, 5(12), 1749–1768. <https://doi.org/10.1001/jamaoncol.2019.2996>
- Gadea Rosa, C., Cartagena Lay, A. y La Torre, A. C. (2017). Oral pyogenic granuloma diagnosis and treatment: a series of cases. *Revista Odontológica Mexicana*, 21(4), e244–e252. <https://doi.org/10.1016/j.rodmem.2018.01.015>
- Gambino, A., Carbone, M., Broccoletti, R., Carcieri, P., Conrotto, D., Carrozzo, M. y Arduino, P. G. (2017). A report on the clinical-pathological correlations of 788 gingival lesion. *Med Oral Patol Oral Cir Bucal*, 22(6), e686-93. <https://doi.org/10.4317/medoral.21845>
- Gómez-Polo, C., Montero, J., Gómez-Polo, M. y Martín Casado, A. M. (2019). Clinical study on natural gingival color. *Odontology*, 107(1), 80–89. <https://doi.org/10.1007/s10266-018-0365-2>
- Gonçales, E., Damante, J., Fischer Rubira, C. y Taveira, L. (2010). Pyogenic Granuloma on the Upper Lip: A Rare Location. *J Appl Oral Sci*, 18(5), 538–541. <https://doi.org/doi:10.1590/s1678-77572010000500019>
- Gordón-Núñez, M. A., De Vasconcelos Carvalho, M., Benevenuto, T. G., Lopes, M. F. F., Silva, L. M. M. y Galvão, H. C. (2010). Oral pyogenic granuloma: A retrospective analysis of 293 cases in a Brazilian population. *Journal of Oral and Maxillofacial Surgery*, 68(9), 2185–2188. <https://doi.org/10.1016/j.joms.2009.07.070>
- Hedström, L., Albrektsson, M. y Bergh, H. (2015). Is there a connection between sublingual varices and hypertension? *BMC Oral Health*, 15(1), 1–6. <https://doi.org/10.1186/s12903-015-0054-2>
- Jafarzadeh, H., Sanatkhan, M. y Mohtasham, N. (2006). Oral pyogenic granuloma: a review. *Journal of Oral Science*, 48(4), 167–175. <https://doi.org/10.2334/josnusd.48.167>
- Joseph, B., Ali, M., Dashti, H. y Sundaram, D. (2019). Analysis of oral and maxillofacial pathology lesions over an 18 - year period diagnosed at Kuwait University. *J Invest Clin Dent*, 10, e12432.

<https://doi.org/10.1111/jicd.12432>

- Karmacharya, R. M., Vaidya, S., Bhatt, S., Gyawali, K., Milan, J. N., Karkee, D., Gyawali, G. y Marasini, S. (2022). Combined vascular malformation of neck: A case report. *Annals of Medicine and Surgery*, 76(February), 103531. <https://doi.org/10.1016/j.amsu.2022.103531>
- Kleinheinz, J., Büchter, A., Fillies, T. y Joos, U. (2005). Vascular basis of mucosal color. *Head & Face Medicine*, 1, 4. <https://doi.org/10.1186/1746-160x-1-4>
- Kramer, I., Pindborg, J., Bezroukov, V. y Infirri, J. (1980). Guide to epidemiology and diagnosis of oral mucosal diseases and conditions. World Health Organisation. *Community Dent Oral Epidemiol.*, 8(1), 1–26.
- Krishnapillai, R., Punnoose, K., Angadi, P. V. y Koneru, A. (2012). Oral pyogenic granuloma-a review of 215 cases in a South Indian Teaching Hospital, Karnataka, over a period of 20 years. *Oral and Maxillofacial Surgery*, 16(3), 305–309. <https://doi.org/10.1007/s10006-012-0315-z>
- Kunimoto, K., Yamamoto, Y. y Jinnin, M. (2022). ISSVA Classification of Vascular Anomalies and Molecular Biology. *International Journal of Molecular Sciences*, 23(4). <https://doi.org/10.3390/ijms23042358>
- Lazos, J. P., Piemonte, E. D. y Panico, R. L. (2015). Oral varix: A review. *Gerodontology*, 32(2), 82–89. <https://doi.org/10.1111/ger.12074>
- Mangold, A. R., Torgerson, R. R. y Rogers, R. S. (2016). Diseases of the tongue. *Clinics in Dermatology*, 34(4), 458–469. <https://doi.org/10.1016/j.clindermatol.2016.02.018>
- Marla, V., Shrestha, A., Goel, K. y Shrestha, S. (2016). The histopathological spectrum of pyogenic granuloma: A case series. *Case Reports in Dentistry*, 2016, 1–6. <https://doi.org/10.1155/2016/1323798>
- Maymone, M. B. C., Greer, R. O., Burdine, L. K., Dao-Cheng, A., Venkatesh, S., Sahitya, P. C., Maymone, A. C., Kesecker, J. y Vashi, N. A. (2019). Benign oral mucosal lesions: Clinical and pathological findings. *Journal of the American Academy of Dermatology*, 81(1), 43–56. <https://doi.org/10.1016/j.jaad.2018.09.061>

- McNamara, K. K. y Kalmar, J. R. (2019). Erythematous and Vascular Oral Mucosal Lesions: A Clinicopathologic Review of Red Entities. *Head and Neck Pathology*, 13(1), 4–15. <https://doi.org/10.1007/s12105-019-01002-8>
- Mukul SK, A, S., A, K., S, P., S, S. y A, K. (2019). Foam Polidocanol Sclerotherapy for Low-Flow Vascular Malformations of Tongue. *Ann Maxillofac Surg*, 9(2), 257–260. https://doi.org/doi:10.4103/ams.ams_81_19
- Ono, Y., Takahashi, H., Inagi, K. y Nakayama, M. (2002). Clinical Study of Benign Lesions in the Oral Cavity. *Acta Oto-Laryngologica*, 122(September), 79–84. <https://doi.org/10.1080/000164802760057644>
- Patrice, S. J., Wiss, K. y Mulliken, J. B. (1991). Clinical and Laboratory Investigations Pyogenic Granuloma (Lobular Capillary Hemangioma): A Clinicopathologic Study of 178 Cases. *Pediatric Dermatology*, 8(4), 267–277.
- Pérez-Macías Martín, O., Peral Cagigal, B., Madrigal Rubiales, B., Blanco Sanfrutos, S., Redondo González, L. M. y Verrier Hernández, A. (2013). Hemangioma cavernoso sublingual. *Revista Española de Cirugía Oral y Maxilofacial*, 35(1), 44–49. <https://doi.org/10.1016/j.maxilo.2011.10.004>
- Ramakrishnan, K., Palanivel, I., Narayanan, V., Chandran, S. y Gurram, P. (2021). Management of vascular malformations in the Oral and maxillofacial region: A systematic review. *Journal of Stomatology, Oral and Maxillofacial Surgery*, 122(6), 588–599. <https://doi.org/10.1016/j.jormas.2020.12.010>
- Sachdeva, S. K. (2015). Extralingival Pyogenic Granuloma: an Unusual Clinical Presentation. *Journal of Dentistry (Shiraz, Iran)*, 16(3 Suppl), 282–285. <http://www.ncbi.nlm.nih.gov/pubmed/26535410>
<http://www.pubmedcentral.nih.gov/articlerender.fcgi?artid=PMC4623838>
- Sadick, M., Müller-Wille, R., Wildgruber, M. y Wohlgemuth, W. A. (2018). Vascular Anomalies (Part I): Classification and Diagnostics of Vascular Anomalies. *RoFo Fortschritte Auf Dem Gebiet Der Rontgenstrahlen Und Der Bildgebenden Verfahren*, 190(9), 825–835. <https://doi.org/10.1055/a-0620-8925>
- Saravana, G. H. L. (2009). Oral pyogenic granuloma: A review of 137 cases. *British Journal of Oral and*

Maxillofacial Surgery, 47(4), 318–319. <https://doi.org/10.1016/j.bjoms.2009.01.002>

Sharma, S., Chandra, S., Gupta, S. y Srivastava, S. (2019). Heterogeneous conceptualization of etiopathogenesis: Oral pyogenic granuloma. *National Journal of Maxillofacial Surgery*, 10(1), 3–7. <https://doi.org/10.4103/njms.NJMS>

Vigarios, E., De Bataille, C., Boulanger, M., Fricain, J. C. y Sibaud, V. (2015). Variations physiologiques de la langue. *Annales de Dermatologie et de Venereologie*, 142(10), 593–594. <https://doi.org/10.1016/j.annder.2015.05.004>

Wassef, M., Borsik, M., Cerceau, P., Faucon, B., Laurian, C., Le Clerc, N., Lemarchand-Venencie, F., Massoni, C., Salvan, D. y Bisdorff-Bresson, A. (2021). Classification of vascular tumours and vascular malformations. Contribution of the ISSVA 2014/2018 classification. *Annales de Pathologie*, 41(1), 58–70. <https://doi.org/10.1016/j.annpat.2020.11.004>

Yuan, K., Wing, L.-Y. C. y Lin, M. T. (2002). Pathogenetic Roles of Angiogenic Factors in Pyogenic Granulomas in Pregnancy Are Modulated by Female Sex Hormones. *Journal of Periodontology*, 73(7), 701–708. <https://doi.org/10.1902/jop.2002.73.7.701>

Zeevi, I., Chaushu, G., Alterman, M. y Chaushu, L. (2020). Sclerotherapy of vascular malformations in the oral cavity-minimizing postoperative morbidity. *Medicina (Lithuania)*, 56(5), 1–10. <https://doi.org/10.3390/medicina56050254>